República del Ecuador

Ministerio de Salud Pública
Coordinación Zonal 9 - Salud
Hospital General Docente de Calderón

"PROTOCOLO DE MANEJO DE ABDOMEN AGUDO QUIRÚRGICO EN EL PACIENTE PEDIATRICO"

PROCESO: ESPECIALIDADES QUIRÚRGICAS
SUBPROCESO: CIRUGÍA PEDIÁTRICA

	Nombre	Cargo	Firma
Elaborado por:	Dra. Geovanna Chávez	Médico/a Especialista en Pediatría	Firmado electrónicamente por: GEOVANNA CRISTINA CHAVEZ ORMAZA
	Dr. Giovanny Almachi	Médico Especialista en Cirugía General	Firmado electrónicamente por: GIOVANNY FERNANDO ALMACHI PENA
Revisado por:	Dr. Silvano Bertozzi	Dirección Asistencial	Firmado electrónicamente por: SILVANO EMANUELE BERTOZZI MOSQUERA
	Lcda. Marisol Basantes	Responsable de la Gestión de Calidad	Firmado electrónicamente por: FANNY MARISOL BASANTES TOAPANTA
	Dr. Danny Flores	Responsable de la Gestión Clínico Quirúrgico	Firmado electrónicamente por: DANNY PATRICIO FLORES ALMEIDA
Aprobado por:	Dra. Andrea Prado	Gerente General	Firmado electrónicamente por: ANDREA STEFANIA PRADO CABRERA

22 de septiembre del 2021

"Los autores y los revisores declaran no tener conflictos de interés en la elaboración / revisión de este protocolo"

Gobierno del Encuentro | Juntos lo logramos

CONTENIDO

1. INTRODUCCIÓN: 3
2. OBJETIVOS: 4
3. ALCANCE 4
4. DEFINICIONES Y CONCEPTOS: 4
5. DIAGNÓSTICO 5
5.1 Cuadro clínico 5
5.2 Exámenes de gabinete 6
5.3 Clasificación: 8
6. DIAGNÓSTICO DIFERENCIAL 10
7. TRATAMIENTO 10
7.1 Medidas generales: 10
7.2 Manejo específico: 10
7.3 Farmacológico: 11
7.4 No farmacológico: 11
7.5 Tratamiento de especialidad: 11
8. CRITERIOS DE INGRESO Y EGRESO 12
8.1 Hospitalización o Terapia Intensiva: 12
8.2 Referencia/ Contrarreferencia: 12
8.3 Alta y Referencia Inversa: 12
9. BIBLIOGRAFÍA 12
10. CONTROL DE CAMBIOS 13
11. ANEXOS 14

1. INTRODUCCIÓN:

El dolor abdominal agudo es una de las causas más frecuentes de consulta en la sala de emergencia pediátrica, representa del 5% al 10% de las visitas. (1) (2) Una etiología quirúrgica puede estar presente en hasta un 20%. (1) (3) (2)

El dolor abdominal a veces es difícil de evaluar en niños enfermos debido a la variación del grado de dolor, la naturaleza inespecífica de los síntomas, la dificultad para describirlo y la localización en el abdomen. (3) (1) (4) Los niños con abdomen agudo a menudo presentan dolor abdominal agudo, pero los vómitos, la pérdida de sangre rectal e incluso la sepsis pueden ser el primer síntoma de una patología abdominal severa. (5)

El abdomen agudo es un término mal definido para una amplia gama de trastornos abdominales agudos que requieren un tratamiento inmediato. (5) Las causas pueden ser una enfermedad quirúrgica aguda, trastornos médicos intraabdominales, afecciones extraabdominales, enfermedades sistémicas, o dolor abdominal funcional. (3). El mayor desafío es hacer un diagnóstico oportuno para que se pueda iniciar el tratamiento adecuado sin demora. (1) (6)

Las causas quirúrgicas de estas emergencias abdominales incluyen inflamación e isquemia de los órganos abdominales, obstrucción y perforación de un órgano hueco o sangrado gastrointestinal, (5) (3) Los mismos que se derivan de: apendicitis aguda, divertículo de Meckel, intususcepción, malrotación intestinal y vólvulo del intestino medio, obstrucción intestinal adhesiva, torsión testicular u ovárica, hernia inguinal encarcelada, torsión omental, enfermedad inflamatoria intestinal, pancreatitis, colecistitis, y urolitiasis. (5)

En menores de 1 año de edad, la etiología quirúrgica más común es la hernia inguinal encarcelada (45,1%), seguida de invaginación intestinal (41,9%). (1) (6)

En niños mayores de 1 año, las causas más comunes de diagnósticos quirúrgicos agudos son apendicitis aguda (64%), hernia encarcelada (7.5%), invaginación intestinal (6.3%), obstrucción intestinal (1.3%) y torsión ovárica (1.3%). (1) (6)

El divertículo de Meckel, es la anomalía congénita más frecuente del tracto gastrointestinal, y afecta al 2% de la población. (3) (5)

Es de mucha importancia conocer las causas que pueden ocasionar este cuadro y definir cuando la causa requiere tratamiento clínico, o cuando se trata de un abdomen agudo que requiera tratamiento quirúrgico. El presente protocolo está dirigido, en encaminar el manejo, diagnóstico y tratamiento de los pacientes pediátricos que acuden con dolor abdominal agudo y en específico que tienen abdomen agudo, en el Hospital General Docente de Calderón (HGDC).

2. OBJETIVOS:

Objetivo General

- Establecer el manejo y tratamiento del paciente pediátrico con abdomen agudo en el Hospital General Docente de Calderón.

Objetivo Específico

- Determinar los exámenes diagnósticos complementarios que se deben realizar en los pacientes pediátricos con sospecha de abdomen agudo.

3. ALCANCE

- Este protocolo va dirigido para ser aplicado por médicos tratantes, médicos residentes asistenciales, médicos postgradistas, internos y estudiantes, que formen parte o estén vinculados al servicio de Cirugía Pediátrica del Hospital General Docente de Calderón.
- Los beneficiarios serán los pacientes pediátricos (0-15 años) que tengan abdomen agudo, y que sean atendidos en el Hospital General Docente de Calderón en sus diferentes dependencias (emergencia, quirófano, hospitalización, consulta externa).

4. DEFINICIONES Y CONCEPTOS:

- **Abdomen agudo.-** Es el proceso patológico caracterizado por dolor abdominal como principal síntoma, de inicio reciente, carácter progresivo, con repercusión sistémica, de origen no traumático, con una duración máxima de 5 días, y que requiere de un rápido diagnóstico, y tratamiento, en ocasiones se considera sinónimo de dolor abdominal agudo. (1) (2) (7)
- **La invaginación intestinal o Intususcepción. –** Es la introducción de la porción proximal del intestino en un segmento intestinal distal adyacente, causando obstrucción de la luz intestinal, obstrucción de los vasos mesentéricos y, finalmente, isquemia y necrosis de intestino. (3) (5)
- **Divertículo de Meckel. –** Se debe el cierre incompleto del extremo intestinal del conducto onfalomesentérico que desaparece normalmente a la séptima semana de gestación, es un divertículo verdadero, que contiene todas las capas de la pared intestinal, y puede contener tejido gástrico, pancreático, endometrial, o duodenal heterotópico. (3)
- **Malrotación intestinal. -** La rotación intestinal incompleta entre el primer y tercer mes de desarrollo embrionario llevan a una rotación intestinal anormal. (5)

- **La apendicitis aguda. -** Se debe a la inflamación aguda del apéndice. (4)

5. DIAGNÓSTICO

5.1 Cuadro clínico

Los principales desafíos en los niños surgen de síntomas a menudo inespecíficos, falta de presentación clásica en muchos casos y dificultad para realizar un examen completo y confiable. (1) (5)

El enfoque más práctico es hacer la distinción entre las causas médicas y quirúrgicas basándose en una historia clínica completa y un examen físico centrado en los factores diferenciadores de cada patología que puede ocasionar abdomen agudo (Ver anexo 2). (1)

En la evaluación se debe incluir la edad del paciente, cualquier historial de trauma, el inicio y la cronicidad del dolor, los síntomas relacionados y un examen físico detallado. (3) (4)

La historia se dirige a tres componentes: el dolor en sí, los síntomas asociados y las condiciones predisponentes. Se debe determinar la ubicación del dolor, la radiación, la intensidad y la naturaleza del dolor, los episodios previos de dolor, la progresión del dolor, y los síntomas asociados. (1) (4) Los pacientes con dolor en la línea media, sin aumento en el dolor y sin vómitos, o con dolor débil o moderado tienden a tener una causa benigna e inespecífica. (1) En el abdomen quirúrgico agudo, el dolor generalmente precede al vómito, suele presentarse localizado, agudo, y con cólicos. (1) (6) (4) Se sugiere un proceso inflamatorio intraabdominal cuando un niño tiene fiebre y dolor abdominal junto con vómitos biliosos (obstrucción intestinal) y heces con sangre (isquemia intestinal). (1) Tener dolor progresivo antes de los vómitos, náuseas, falta de apetito, diarrea y fiebre dolor abdominal sugieren apendicitis aguda en niños. (1) Una respuesta inflamatoria débil o ausente en el sexo femenino, larga duración de los síntomas y la ausencia de vómitos son predictores de exploraciones quirúrgicas negativas. (1) El sangrado rectal es típico del divertículo de Meckel, la invaginación intestinal, la gastroenteritis aguda, y en los lactantes con alergia alimentaria. (4) Hay que descartar la presencia de obstrucción, peritonitis o una masa. (3)

Se debe determinar presencia de síntomas asociados debido a la variedad de etiologías no gastrointestinales que causan dolor abdominal agudo en los niños, hay que descartar síntomas respiratorios, urinarios, o ginecológicos. (1) (8)

Los antecedentes son importantes para identificar causas específicas de dolor abdominal agudo y excluir parcialmente la posibilidad de que el ataque actual de dolor sea en realidad una manifestación continua de dolor crónico. (1) Un historial de cirugía previa no solo puede eliminar ciertos diagnósticos, sino que también

puede aumentar el riesgo de otros, como la obstrucción intestinal por adherencias. (1) Un historial farmacológico también es importante determinar. (1)

El examen físico de un niño con dolor abdominal agudo debe comenzar con una evaluación general de la apariencia del niño, estado de hidratación, nivel de actividad y signos vitales. (1) Los pacientes con peritonitis tienden a permanecer muy quietos, mientras que aquellos con cólico renal parecen incapaces de quedarse quietos. (1) La fiebre sugiere infección; sin embargo, su ausencia no lo descarta, la taquicardia y la hipotensión sugieren hipovolemia. (1) El examen abdominal se debe realizar suavemente con una cuidadosa inspección manual, distraer al niño mientras palpa el abdomen es muy útil, un niño pequeño se examina mejor en los brazos o el regazo de un padre. (1) (5) Es probable un diagnóstico quirúrgico más urgente si hay distensión abdominal, signos peritoneales y ruidos intestinales anormales. (1) (4) Los signos peritoneales que incluyen sensibilidad localizada, sensibilidad de rebote y protección involuntaria o voluntaria son indicativos de un abdomen quirúrgico agudo. (1) (5) Una masa abdominal puede presentarse en la invaginación intestinal, los abscesos y los tumores. (4)

Los hallazgos palpatorios positivos como la rigidez y la protección son indicadores de diagnóstico útiles para afecciones quirúrgicas, mientras que los hallazgos palpatorios negativos tienen poco valor para excluir completamente las afecciones quirúrgicas. (1)

Se debe examinar todos los sistemas del cuerpo, con énfasis en la región inguinal, con ello se puede diagnosticar otras patologías como la hernia encarcelada y las torsiones testiculares. (1) (5) (9)

5.2 Exámenes de gabinete

Las pruebas de laboratorio pueden reducir un diagnóstico diferencial, confirmar la sospecha clínica de un proceso de enfermedad o excluirlo, pero también pueden ser factores de confusión y no son adecuados para diferenciar las condiciones quirúrgicas de las no quirúrgicas. (1) Ningún estudio es suficiente para un diagnóstico definitivo o para diferenciar el dolor abdominal quirúrgico de otros dolores. (10)

Las más usadas son:

- *El recuento de glóbulos blancos proteína C reactiva (PCR):* Pueden ser útiles en el diagnóstico de apendicitis. (3) (5) (10)
- *Elemental y microscópico de orina:* Diferencia procesos urológicos infecciosos. (1)
- *Prueba de embarazo*: Útil en pacientes femeninas en edad fértil. (3) (8) Las imágenes abdominales no siempre son necesarias, pero a veces son invaluables para reducir el diagnóstico diferencial o confirmar un diagnóstico. (1) (3) Los

estudios de imagen deben dirigirse de acuerdo a la edad, ya que la etiología de abdomen agudo depende de esta. (1)

- *La radiografía abdominal:* No es rutinariamente necesaria o útil para evaluar el abdomen agudo a menos que el paciente haya tenido una cirugía abdominal previa, demuestre ruidos intestinales anormales, distensión abdominal, tenga antecedentes de ingerir un cuerpo extraño radioopaco o muestre signos peritoneales. (1) La radiografía puede identificar la neumonía en el dolor en el cuadrante superior derecho o izquierdo, el cálculo renal o ureteral, la masa abdominal y la perforación intestinal con aire libre. (1) En pacientes con invaginación pueden mostrar una variedad de anormalidades, que incluyen una masa abdominal visible, distribución anormal de los gases y el contenido fecal, niveles de líquido en el aire y asas dilatadas del intestino delgado. (3) (5) En el divertículo de Meckel se pueden mostrar signos de obstrucción, como asas dilatadas del intestino o escasez de gas intestinal. (3) En apendicitis aguda puede evidenciar una obstrucción intestinal localizada y la obliteración de la sombra del psoas, o la presencia del apendicolito calcificado. (3)
- *Radiografías contrastadas*: Están indicada en casos de sospecha de invaginación intestinal que no puede revelarse clara y directamente por ultrasonido, es el estudio estándar de oro para su diagnóstico de invaginación intestinal y también es una terapia. (3) (4). También es el método de diagnóstico estándar para la malrotación intestinal. (5)
- *La ecografía abdominal*: Es la imagen inicial preferida en pacientes pediátricos, especialmente útil en los bebés que lloran con irritación o con letargo. (1) (3) Es una modalidad de imagen confiable no solo para el diagnóstico de casos quirúrgicos sino también para muchas afecciones no quirúrgicas. (1) (6) Es útil para el diagnóstico de apendicitis aguda (apéndice inflamado, aperistáltico, difícil de comprimir y medidas ≥ 6 mm de diámetro). (1) (3) (5) La ecografía se puede utilizar para evaluar el engrosamiento intestinal, los hematomas intestinales focales intramurales y los signos intestinales de dona o pseudoriñon en la invaginación intestinal. (1) (3) (5) También es la opción de imagen preferida para colecistitis, pancreatitis, hidronefrosis, quistes ováricos, torsión ovárica y complicaciones del embarazo; la ecografía con Doppler color es útil para diferenciar la torsión ovárica aguda de la apendicitis, y evaluar la viabilidad del ovario. (3) (1) (5) Sin embargo, hay muchos factores pueden afectar la precisión de la ecografía, incluida la obesidad, el aire libre, el tejido cicatricial, o la inexperiencia del operador. (1)
- *Tomografía abdominal (TAC):* Su uso esta desalentado por la exposición a la radiación, en la evaluación de rutina. (1) La TAC es el estudio de imagen más sensible para detectar afecciones urgentes en pacientes con dolor abdominal agudo permite detectar necrosis por pancreatitis o apendicitis complicada, para

diagnosticar la torsión omental, identificar una etiología para una obstrucción intestinal o en pacientes con obesidad marcada. (1) (5) La TAC con contraste está indicada cuando se sospechan de una morbilidad grave, como masas abdominales complejas y acumulación de líquido. (3) En el caso de invaginación se revelan asas intestinales que contienen alterna de alta y baja anillos de atenuación y una asa proximal del intestino delgado dilatada con niveles de aire-líquido. (3) En el divertículo de Meckel puede mostrar obstrucción aislada del intestino delgado; intususcepción, o una masa quística con cambios inflamatorios circundantes. (3)

- *Resonancia magnética (RNM):* Ayuda en el diagnóstico de abdomen agudo sin exposición de radiación, tiene una alta sensibilidad y especificidad para muchas enfermedades intraabdominales, y no es necesaria la administración de medios de contraste (1) (5) Sin embargo, se considera una prueba costosa, consume mucho tiempo, no está disponible en muchos centros, y puede requerir sedación en niños. (1) (3) (5)
- *Gammagrafía con Tc-99m*: Es el estándar de oro para el divertículo de Meckel, cuando tienen mucosa gástrica heterotópica con una sensibilidad del 85%. (3) (4)
- *Laparoscopía diagnóstica*: Es útil después de una imagen diagnóstica no concluyente o negativa en pacientes con dolor abdominal agudo. (2) Puede diagnosticar con precisión la causa del dolor abdominal en el 80 - 94% de los pacientes. (2)

5.3 Clasificación:

Las causas de abdomen agudo se pueden clasificar como urgentes o no urgentes.

- Las causas urgentes requieren tratamiento inmediato (dentro de las 24 horas o antes si se asocia con isquemia) para prevenir complicaciones. (1) (2)
- Las causas no urgentes, el tratamiento inmediato no es necesario. (1) (2)

En función del cuadro sindrómico, se puede clasificar en:

- Síndrome obstructivo.- Es el producido cuando no es posible el tránsito del contenido intestinal a través del tubo digestivo, puede ser paralítico o mecánico, sus causas más frecuentes son las adherencias, la incarceración de una hernia, la invaginación intestinal, la apendicitis, el divertículo de Meckel, la malrotación intestinal, los vólvulos y los tumores. (9) (4)
- Síndrome irritativo-infeccioso.- El que produce inflamación peritoneal, secundaria a un cuadro infeccioso o a la perforación de una víscera hueca. (9)

- Síndrome traumático.- Es consecuencia de traumatismos abdominales que causan que la sangre esté libre en dicha cavidad, por la rotura de una víscera maciza. (9)
- Síndrome ginecológico agudo.- Es secundario a una enfermedad ovárica: (9)

Al valorar las principales causas de abdomen agudo se debe dividir en cuatro grupos de edad: bebés menores de 2 años, niños de 2 a 5, niños de 5 a 12 y niños mayores de 12 años. (3)

- *Menores de 2 años.-* Su evaluación es difícil, el síntoma puede ser llanto inconsolable o letargo. (3) Sus causar pueden ser:
  a) Malrotación intestinal con vólvulo, se presenta con emesis biliosa distensión abdominal y sangrado digestivo. (3) (4)
  b) Sepsis y enterocolitis infecciosa, se acompaña de íleo paralítico (3)
  c) Hernia encarcelada e invaginación intestinal, son las causas más comunes de obstrucción intestinal (3) (5)
  d) Intususcepciones, vólvulos, apendicitis o enfermedad de Hirschsprung, se acompañan signos de obstrucción parcial o completa, con peritonitis y sugiere una víscera perforada. (3)
- Niños de 2 a 5 años. -Los niños en edad preescolar pueden describir verbalmente los tipos de dolor abdominal y localizar el sitio del dolor. (3) Sus causas pueden ser:
  a) Enterocolitis infecciosa, se puede acompañar de sangrado intestinal. (3)
  b) Invaginación intestinal, la tríada clásica incluye dolor abdominal cólico intermitente, vómitos y heces con sangre mucosa, también se puede encontrar una masa abdominal palpable similar a una salchicha en el cuadrante superior o inferior derecho. (3) (5) (4)
  c) Divertículo de Meckel, la presentación clásica del divertículo de Meckel es un sangrado rectal indoloro o mínimamente doloroso, puede haber dolor abdominal, distensión y vómitos si se ha producido una obstrucción y las presentaciones clínicas pueden simular apendicitis o diverticulitis, también puede ulcerarse y perforarse, o actuar como un punto de partida de una invaginación intestinal. (3) (5)
  d) Apendicitis aguda, se caracteriza por sensibilidad del cuadrante inferior derecho, debido a la dificultad de evaluar a los niños pequeños, las tasas de perforación para la apendicitis son más altas. (3) (5)
  e) Malrotación intestinal, (3)

- Niños de 5 a 12 años. - La descripción del dolor abdominal es generalmente confiable en niños en este rango de edad. (3) Sus causas pueden ser:
  a) Apendicitis aguda, dolor abdominal, que comienza desde el área periumbilical primero y migra a fosa iliaca derecha. (3) (5)
- Niños mayores de 12 años. -La historia y el examen físico del dolor abdominal agudo deben tomarse con cuidado, especialmente en mujeres. Sus causas son:
  a) Apendicitis aguda, el dolor agudo con peritonitis es usual
  b) Torsión testicular
  c) Torsión ovárica
  d) Embarazo ectópico.

6. DIAGNÓSTICO DIFERENCIAL

Las causas de dolor abdominal agudo son múltiples y se describen en el anexo 3.

7. TRATAMIENTO

7.1 *Medidas generales:*

El tratamiento debe dirigirse a la causa subyacente cuando se puede identificar. (1)

El paciente con una alta sospecha de una condición quirúrgica, requiere una consulta urgente con cirugía pediátrica, mientras el paciente se estabiliza con una adecuada hidratación y control del dolor.

7.2 *Manejo específico:*

Antes de la resolución quirúrgica es importante evaluar el estado hemodinámico del paciente y restaurar el volumen intravascular con fluidoterapia por vía intravenosa, controlando el balance hídrico. (4) (8)

La terapia de líquidos perioperatoria está dirigida a proveer los requerimientos basales, compensar el déficit de ayuno preoperatorio y remplazar las pérdidas que se generan durante el procedimiento quirúrgico, manteniendo una correcta homeostasis hidroelectrolítica, una adecuada perfusión tisular y, por lo tanto, estabilidad cardiovascular. La hidratación de mantenimiento se realizara de acuerdo a la fórmula de Holliday y Segar: 100 ml/kg/día para peso hasta 10 Kg, un adicional de 50 ml/Kg/día por cada kg desde 11 a 20 Kg, y 20 ml/Kg/día más por cada Kg más de 20 Kg. (11)

En los casos con perforación o cuando hay sospecha de ello, se debe iniciar antibioterapia por vía intravenosa lo antes posible. (4) (8)

7.3 Farmacológico:

Para el manejo del dolor previo al diagnóstico se puede administrar opiáceos a una dosis de 0.05–0.1 mg/kg de morfina por vía intravenosa, la misma que no parece estar asociada con un mayor riesgo de errores de manejo. (5)

La antibiótico terapia inicial será con Ampicilina 150-200 mg / kg/ día, intravenoso, cada 6horas, hasta la resolución quirúrgica. (12) (13)

7.4 No farmacológico:

Todos los pacientes requieren reposo digestivo (Nada por vía oral) hasta definición del diagnóstico y tratamiento específico. (14)

Si el cuadro es obstructivo, o presenta una importante cantidad de vómitos o presenta distensión abdominal se colocará sonda nasogástrica abierta a bolsa para descomprimir la cámara gástrica. (14)

7.5 Tratamiento de especialidad:

El cirujano definirá la conducta a seguir de acuerdo a la causa específica de abdomen agudo, mismo que se definirán en protocolos específicos para cada patología.

Se considera como abdomen agudo de manejo quirúrgico EMERGENTE las siguientes condiciones:

- Trauma abdominal con inestabilidad hemodinámica
- Perforación intestinal
- Obstrucción intestinal con sufrimiento de asas
- Torción testicular
- Dolor abdominal intenso que compromete el estado general y que no responde al tratamiento médico. (15)

Cabe señalar que cuando no se tenga disponibilidad de Cirujano Pediatra, el especialista de Cirugía General de adultos apoyará en las siguientes circunstancias:

- Para los casos EMERGENTES de pacientes pediátricos mayores de 2 años en quienes luego de su activación de Red no se tenga respuesta positiva de recepción a los 30 minutos.
- Para los casos URGENTES de pacientes pediátricos mayores de 2 años y con mas de 30 kilos de peso, en quienes luego de su activación de Red no se tenga respuesta de recepción a las 2 horas.

8. CRITERIOS DE INGRESO Y EGRESO

8.1 Hospitalización o Terapia Intensiva:

Ingresaran a hospitalización todos aquellos pacientes con cuadro de abdomen agudo que requiera resolución quirúrgica, no tengan adecuado tránsito intestinal, o tengan tolerancia enteral inadecuada, o que fracase la hidratación por vía oral y la rehidratación intravenosa rápida. (14)

8.2 Referencia/ Contrarreferencia:

Se deberán referir al tercer nivel todos los pacientes menores de 2 años con cuadro de abdomen agudo que requieran resolución quirúrgica, ya que la cartera de servicio del área de anestesiología de este hospital es para mayores de 2 años o cuando se trate de un paciente que requiera resolución quirúrgica y no se disponga de cirujano pediatra.

8.3 Alta y Referencia Inversa:

Egresaran a domicilio los pacientes que tengan adecuada tolerancia enteral, adecuado tránsito intestinal, hayan completado el esquema antibiótico endovenosos, no tengan signos de infección sistémica, lleven 24 horas a febriles, y tengan control adecuado del dolor con medicación oral. (16)

9. BIBLIOGRAFÍA

1. Hijaz N, Friesen C. Managing acute abdominal pain in pediatric patients: current perspectives. Pediatric Health Med Ther. 2017; 8: p. 83–91.
2. Gans S, Pols M, Stoker J, Boermeester M. Guideline for the Diagnostic Pathway in Patients with Acute Abdominal Pain. Dig Surg. 2015; 32: p. 23-31.
3. Yang W, Chen C, Wu H. Etiology of non-traumatic acute abdomen in pediatric emergency departments. World J Clin Cases. 2013; 1(9): p. 276–284.
4. Martín M. Dolor abdominal agudo. An Pediatr Contin. 2009; 7(6): p. 326-32.
5. Heurn L, Pakarinen P, Wester T. Contemporary Management of Abdominal Surgical Emergencies in Infants and Children. Br J Surg. 2014; 101(1): p. 24-33.
6. Tseng Y, Lee M, Chang Y, Wu H. Acute Abdomen in Pediatric Patients Admitted to the Pediatric Emergency Department. Pediatr Neonatol. 2008; 49(4): p. 126-134.
7. Herrera N. Enfoque del abdomen agudo en Pediatría. MÉD.UIS. 2018; 31(1): p. 71-7.
8. Lora R. Dolor abdominal agudo en la infancia. Pediatr Integral. 2014; 18(4): p.

219-228.

9. GARCÍA C, LLUNA J. Abdomen agudo en la edad pediátrica. An Pediatr Contin. 2004; 2(5): p. 265-70.
10. Sarac F, Buyukbese S, Yeniocak S. The Diagnostic Value of Irisin in Pediatric Patients with Acute Abdominal Pain. Emerg Med Int. 2018.
11. H B. Fluidoterapia perioperatoria en pacientes pediátricos: un estudio de las prácticas de prescripción en cuatro hospitales nivel III de la ciudad de Quito. Universidad Central Del Ecuador Facultad De Ciencias Médicas Programa De Posgrado En Anestesiología. 2015.
12. Statescu G, Carausu M. ANTIBIOTIC THERAPY OF NEGLECTED PERITONITISES –CLINICAL TRIAL. Romanian Journal of Medical and Dental Education. 2012; 1: p. 63-67.
13. Giachetto G, Álvarez C, Arnaud H, Bruno P, Da Silva E, De Salte H, et al. Uso de antibióticos en servicios de internación pediátrica. Rev Med Uruguay. 2001; 17: p. 55-61.
14. Pediatría AEd. Diagnóstico y tratamiento del dolor abdominal agudo (abdomen agudo) en Urgencias. Asociación Española de Pediatría. 2020.
15. Bazán A, Cabrera G. Abdomen Agudo. In UNMSM , editor. Cirugia. Lima; 1999.
16. Ibáñez M, Mangues B, Regá J, Ezzeddine E, Prades G. Guía de práctica clínica basada en la evidencia para la apendicitis aguda. Hospital Vall d'Hebron. 2005;: p. 1-9.
17. Yang W, Chen W, Wu H. Etiology of non-traumatic acute abdomen in pediatric emergency departments. World J Clin Cases. 2013; 1(9): p. 276-284.

10. CONTROL DE CAMBIOS

FECHA	DESCRIPCIÓN DEL CAMBIO	SECCIÓN QUE CAMBIA	VERSIÓN
22/09/2021	Versión Inicial	N/A	001

11. ANEXOS

Anexo 1: Flujograma de manejo de abdomen agudo en paciente pediátrico

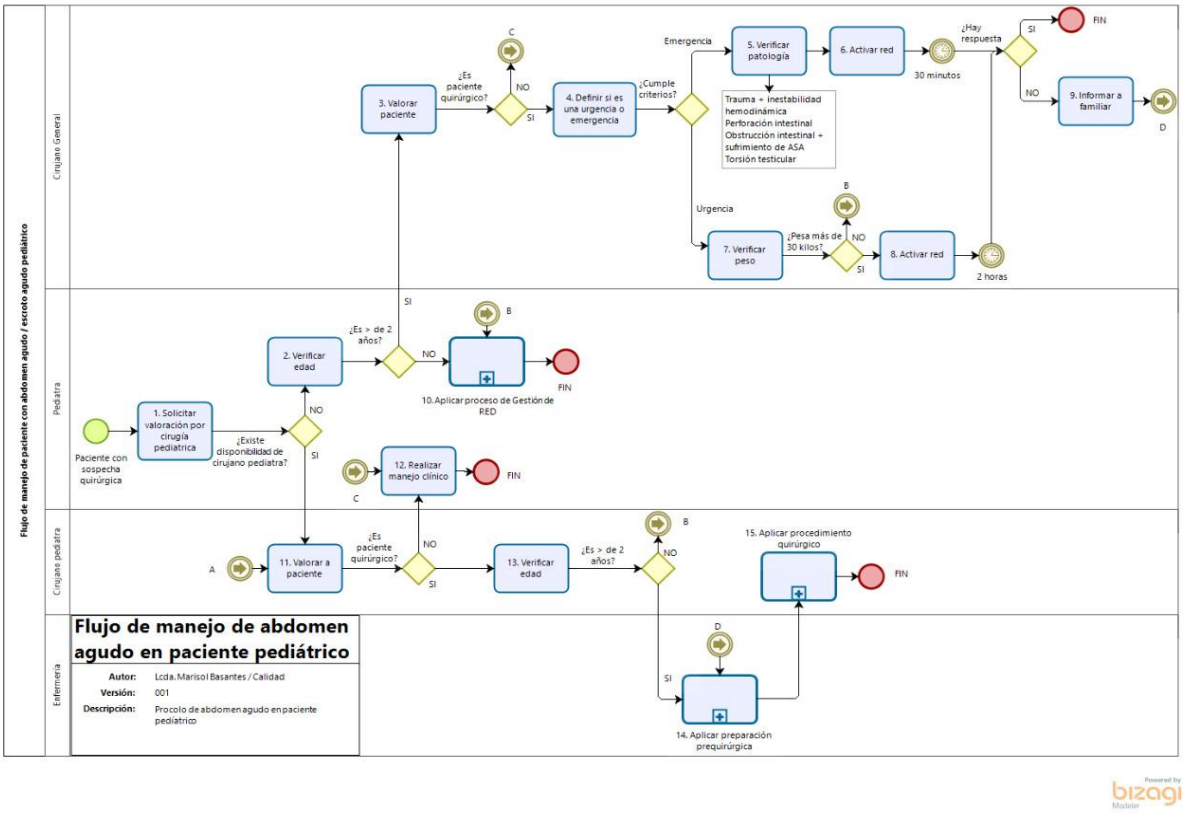

Anexo 2: Diferencias de las condiciones quirúrgicas y no quirúrgicas y pruebas iniciales sugeridas. (1)

Evaluación	Quirúrgico	No quirúrgico
Historia	Dolor agudo, severo, más localizado. Dolor que aumenta en intensidad El dolor precede al vómito. Vómito bilioso Hematoquecia Cirugía abdominal previa	Línea media o dolor generalizado Intensidad del dolor estable Vómito ausente o precede al inicio del dolor Larga duración del dolor
Examen físico	Mala apariencia Letárgico Distensión abdominal Sonidos intestinales ausentes o agudos Sensibilidad localizada Signos peritoneales (rebote ternura, rigidez, protección)	Sonidos intestinales normales no distendidos Sensibilidad difusa Sin rigidez ni sensibilidad de rebote
Evaluación inicial	Laboratorios: hemograma completo, electrolitos, pruebas de función hepática, amilasa, lipasa y análisis de orina; prueba de embarazo en las mujeres de imagen: serie abdominal (si hay cirugía abdominal anterior, distensión, o vómitos biliares); ultrasonido abdominal	Depende de los signos y síntomas.

Anexo 3: Diagnóstico diferencial del dolor abdominal agudo por edad predominante. (3)

Menor de 2 años	**2 a 5 años**	**5 a 12 años**	**Mayores de 12 años**
Cólico infantil	Gastroenteritis	Gastroenteritis	Apendicitis
Gastroenteritis	Apendicitis	Apendicitis	Gastroenteritis
Estreñimiento	Estreñimiento	Estreñimiento	Estreñimiento
ITU	ITU	Dolor funcional	Dismenorrea
Intususcepción	Intususcepción	ITU	Mittelschmerz
Vólvulo	Vólvulo	Trauma	EPI
Hernia encarcelada	Trauma	Faringitis	Amenaza de aborto
Enfermedad de Hirschsprung	Faringitis	Neumonía	Embarazo ectópico
	Crisis de células falciformes	Crisis de células falciformes	Torsión ovárica / testicular
	PHS	PHS	
	Adenitis mesentérica	Adenitis mesentérica	

ITU: infección del tracto urinario; EPI: enfermedad inflamatoria pélvica; PHS: púrpura de Henoch-Schonlein.